自然牙与种植体联合固定修复实例

在本文中将介绍一例植入六颗 BoneTrust 和 BoneTrust-plus 种植体（德国 Medical Instinct 公司）并用固定修复体修复病例的治疗过程，修复体基牙由自然牙和种植体组成。

2009 年夏季，一位 70 岁的男性患者前来就诊。其上颌与下颌已由冠桥修复体修复。患者所关注的问题主要集中在上颌修复体。据患者诉，该修复体是在 1985 年完成的。患者认为其已防碍美观，希望用新的修复体来替换。

为患者做了详尽的检查，经过视诊、探针和影像检查后发现，上颌的修复体桥呈马蹄形，余留牙上的冠边缘已经暴露，部分牙齿出现大面积的继发龋，并且有些冠也出现蹦瓷现象。骨水平向吸收合并伴随牙周问题（图 1）。曲面断层片显示出明显的水平向和垂直向骨缺失；26 牙根尖周炎症明显。牙 11 区域明显萎缩，使得整个红白美学和冠牙龈的协调性遭到破坏。

最终临床诊断认为，只有 4 个基牙（16，13，23，24）值得保留，需要对上颌重新进行修复治疗（图 3）。向患者介绍了所有可能的修复方式。患者不接受传统的可摘义齿修复方式，即利用剩余四颗基牙的套筒冠修复体。他更倾向于自己的基牙联合种植体的固定修复方式。患者的身体状况良好，不存在治疗的禁忌症。

患者需要经过多方面的口腔治疗，首先进行治疗包括：牙周治疗；去掉上颌的修复体桥；针对余留基牙 16、13、23、24 的龋齿进行去腐备洞充填；拔除牙 17、12 至 22 以及牙 26，对于美学要求高的前牙区域将透明质酸（FlexBarrier-Gel）用于牙槽窝保存术以及软组

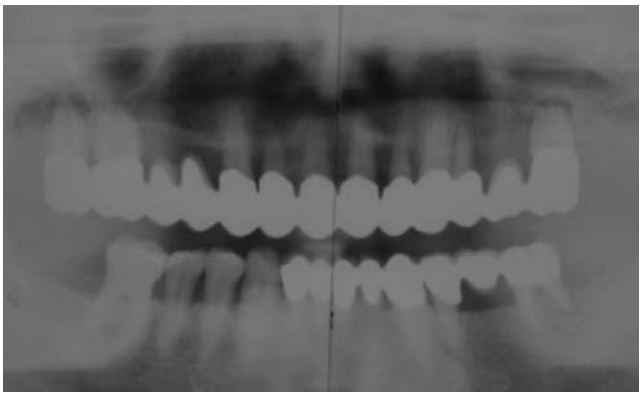

图 2：曲面断层影像检查患者的初始情况

图 3：牙齿拔除后并戴长期临时修复体三个月后的临床状态

图 1：临床初始状态：上颌修复体存在缺陷，11 区域明显萎缩

图 4：拔牙后三个月并且在牙龈区域两次注入 FlexBarrier 后戴上长期临时修复体的状态

织体积的恢复和增厚。透明质酸的各种积极属性可以支持组织的再生过程。它是几乎所有类型组织的细胞外基质的一部分，并通过抑制炎性细胞因子的生产来促进伤口的愈合和增加成骨细胞的生成。

上述治疗后取印模和确定殆关系，利用基牙 16、13、23 和 24 在技工室内制作一个长期临时固定树脂桥。用临时粘结剂将该固定桥固定于患者的口内（图 4）。

在大约经过三个月后牙齿拔除部位的牙槽嵴愈合。在 15、14、12、22、25 和 26 六个位置，在局麻下植入六颗 Medical-In-stinct 种植体。去除这个长期的临时修复体。由于骨量足够，不需要用骨替代材料进行垂直向的骨增量。只是用 15 和 25 区域所取的自体骨进行侧向的骨增量。确定理想的修复角度的种植体植入位置以及种植体的直径和长度后，行梯形粘骨膜瓣切开术并暴露出骨面。用定位钻确定植体植入的位置（图 5）。然后用相应的先锋钻（直径为 2 和 2.8mm）在无菌生理盐水溶液持续对钻尖部冷却下制备出预先设计的种植床深度。用种植体系统配套的方向指示杆验证种植方向（图 6）。然后用序列钻逐级扩孔直到后牙区种植床直径达到 3.25mm，前牙区种植床直径达到 3.1mm。接下来分别在 14 和 15 以及 25 和 26 区域植入四颗 BoneTrust 种植体（直径 4mm），在 12 和 22 区域植入两颗 4 级钛的 BoneTrust-plus 种植体（直径 3.4mm），用棘轮扳手以 35Ncm 的扭矩将种植体旋入最终位置上。用六角扳手松解种植体底座螺纹钉，并移走底座，旋入封闭螺丝，最后缝合创口（图 7 至 11）。

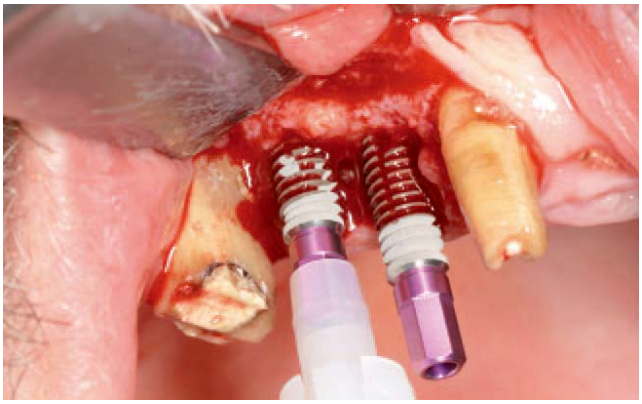

图 7：植入两颗种植体

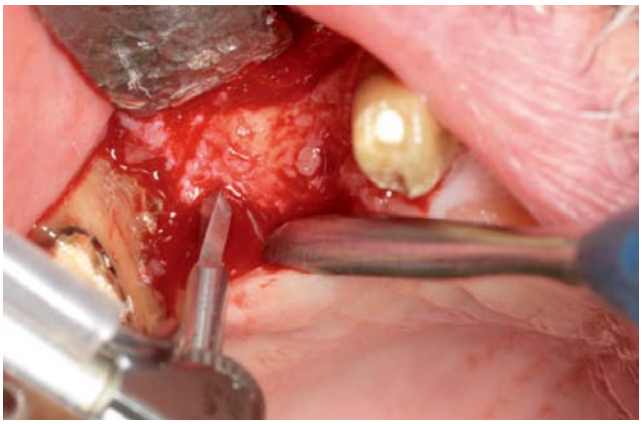

图 5：在 15 区用 Medical-Instinct 钻定位

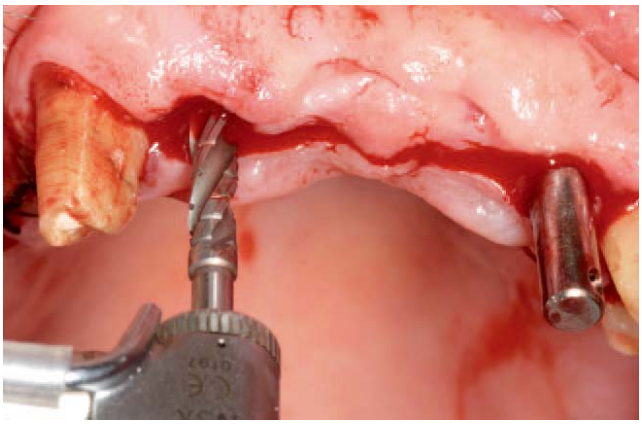

图 8：在 12 和 22 区域逐级扩孔

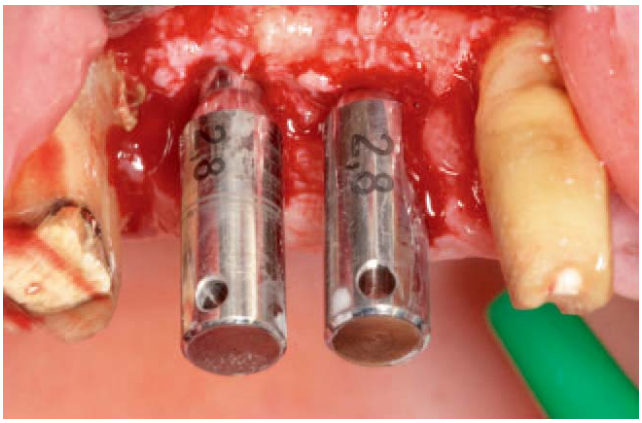

图 6：在口内的平行杆

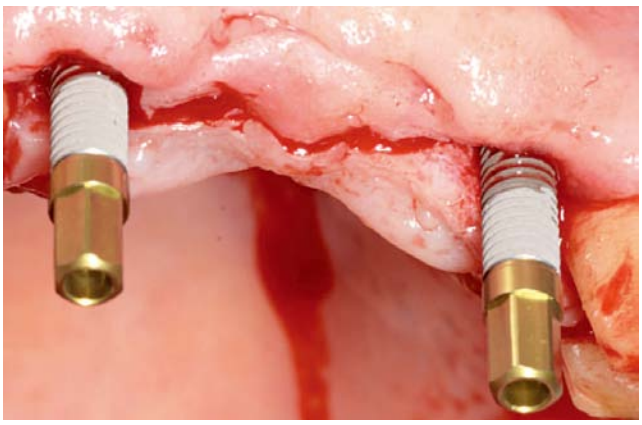

图 9：植入直径为 3.4mm 的 BoneTrust-plus 种植体

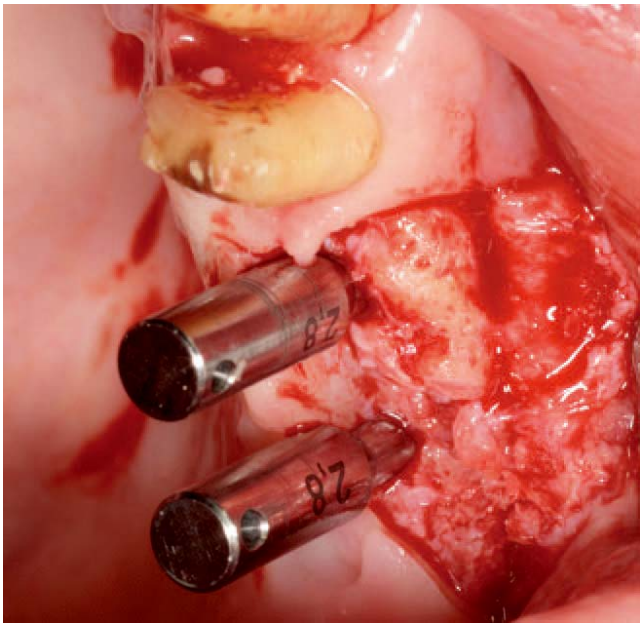

图 10：在 25 和 26 区域的平行杆

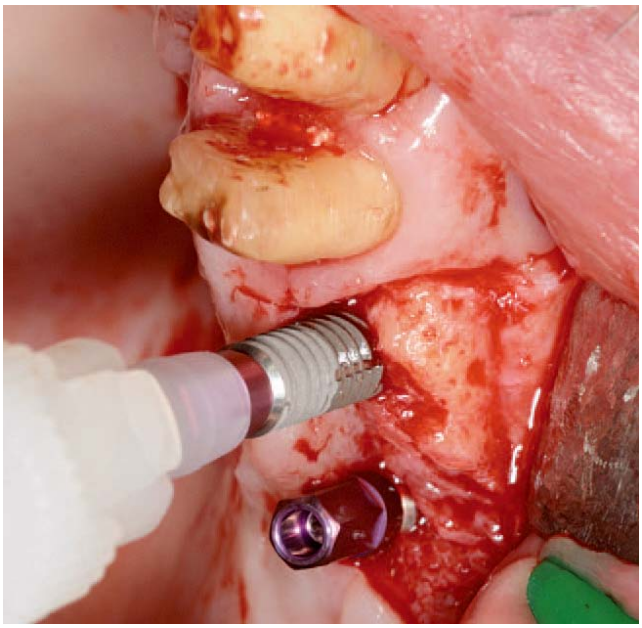

图 11：在 25 和 26 区域植入种植体

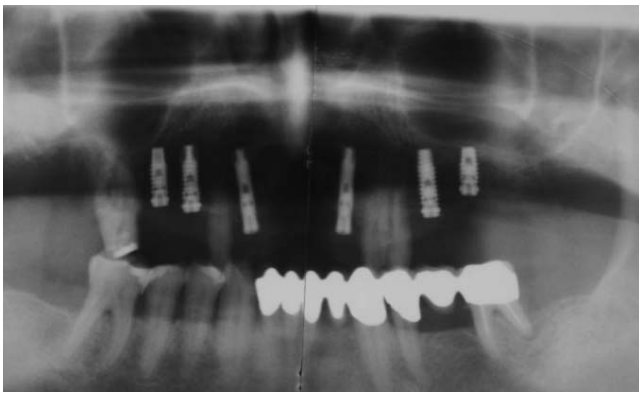

图 12：曲面断层影像检查

图 13：用封闭式托盘精确取模

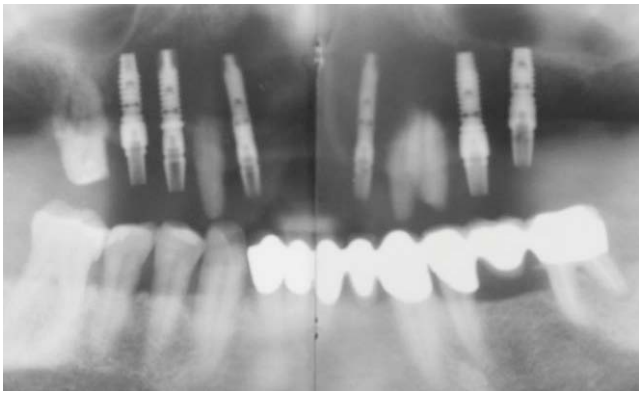

图 14：影像检查印模杆的位置是否正确

在上颌前牙区，为了形成最佳的牙龈轮廓，在种植体上直接拧上牙龈成型器，并在黏膜内和附着龈处重新注入透明质酸 FlexBarrier-Gel 以增厚组织。再进行影像检查（图 12），然后重新用临时粘结剂（Temp Bond NE）固定临时树脂桥。不让种植体即刻负重。

经过约 4 个月的愈合期后，局部麻醉下打开粘膜暴露出上颌后牙区域的四颗种植体，同样为了达到美学目的用牙龈成型器来塑型软组织。如组织愈合，对基牙再预备，为了取封闭印模，印模杆用固定螺丝来固定并将转移帽放置在杆上，然后进行影像检查。接下来取上颌种植印模（图 13 和 14）。在技工室内先制作出工作模型，然后相应于临床状态选择 Medical Instinct 美学基台，并做相应的研磨。

为了确保上颌印模的精确度，用流动性树脂制作转移器来辅助转移基台（图 15）进行试戴。此外，使用由技工室预制的树脂殆堤来确定殆关系和垂直距离（图 16）。这样技工就开始制作终修复体：16 和 13 牙为单冠修复，23、24 牙以及 14、15 种植体和 25、26 植

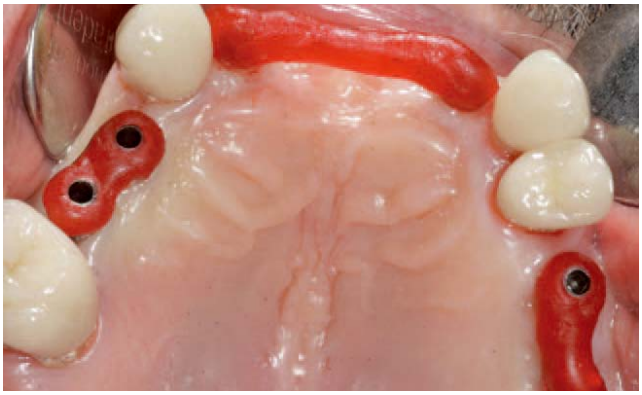

图 15：利用树脂转移器试戴基台

图 16：用树脂殆堤确定垂直距离和殆关系

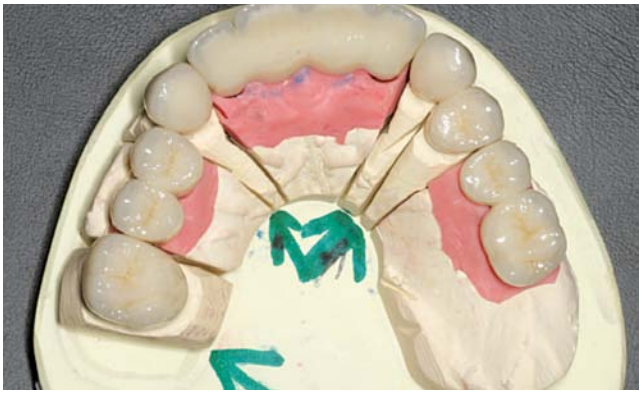

图 17：在工作模型上的二氧化锆修复体

图 18：完成的冠和桥的腭侧观

图 19：修复体戴在口内两年后的情况，可见牙龈无刺激表现

体用二氧化锆连冠来修复。12 至 22 区域用一个带有两个桥体的二氧化锆固定桥来修复（图 17）。自然牙基牙和种植体上的冠都用永久性的粘结剂固定（图 18 至 20）。

图 20：11 和 12 区域的修复体

尽管该患者的自然牙基牙数大大减少了，但无论是临时还是最终修复都没有采用一个粘膜支持式的可摘义齿。为了确保患者的生活质量和修复体佩戴的舒适度，采取了种植结合传统修复的治疗方式。

通过这一临床病例表明，牙科种植体结合透明质酸可以改善红白美学以及牙龈牙齿和谐效果。多元化的外科和修复方式可以为临床医生提供理想的解决方案，并以最佳的方式处理复杂病例。

作者

Michael Claar 博士
Jennifer Ringeling
Kassel/ 德国

稿源

本文由德国牙科杂志《DZW Orale Implantologie》首发，期刊 1/12

文章编号：A03