

Abb. 1: Grafik Bone Trust mini Implantat.

Festsitzende provisorische Versorgung mittels Interimsimplantaten

Implantatprothetische Rehabilitationen gehören heute zur Standardversorgung in der Zahnmedizin. In einigen Fällen liegen jedoch erhebliche Hart- und Weichgewebsdefekte vor. Zur Optimierung einer funktionellen und ästhetischen oralen Rehabilitation ist der Ersatz verloren gegangenen Knochengewebes notwendig [1, 2]. Sowohl während der Zeit der Wiederherstellung des Hart- und Weichgewebes, als auch während der Einheilphase der Implantate ist eine störungsfreie Ossifikation des Augmentats bzw. eine störungsfreie Osseointegration der Implantate unabdingbar [3]. Eine Belastung in Form von Druck, durch einen schleimhautgetragenen, provisorischen Zahnersatz auf den augmentierten Bereich führt unvermeidlich zu Resorptionen und gegebenenfalls zum Transplantatverlust [3]. Gleiches gilt für die Einheilphase der Implantate [4, 5].

Die daraus resultierende Prothesenkarenz, die sich von der präoperativen Sanierung über den Aufbau des Hart- und Weichgewebes und die Implantation bis hin zur prothetischen Versorgung über einen Zeitraum von mehr als einem Jahr erstrecken kann, wird von vielen Patienten nicht toleriert, sodass sie sich letztendlich gegen eine implantologische Therapie entscheiden [6]. Um Patienten auch in diesem Zeitraum ästhetisch suffizient versorgen zu können, stellen provisorische Implantate eine vielversprechende Alternative dar [7]. Die Anwendung des provisorischen Bone Trust mini Implantats (Medical Instinct, Bovenden, Deutschland) soll in diesem Fall dargestellt werden (Abb. 1).

Fallbeschreibung

Die 60-jährige Patientin stellte sich mit gelockerten Implantaten in regio 12, 11, 22 und 37 in der Privatzahnklinik Schloss Schellenstein vor. Nach ausführlicher Befunderhebung, Beratung über mögliche Behandlungsalternativen und Aufklärung wurde mit der Patientin zusammen entschieden, die Implantate in regio 12, 11, 22 und 36 zu explantieren (Abb. 2). Im Oberkiefer sollten nach augmentativen Maßnahmen fünf Implantate (regio 12, 21, 23, 25 und 27) und im Unterkiefer ein neues Implantat (regio 37) gesetzt werden. Zunächst war die Versorgung des Oberkiefers angedacht. Um die Patientin auch für den Zeitraum der Behandlung ästhetisch zu versorgen, wurde geplant provisorische Implantate zu setzen, die zusammen mit den Implantaten in regio 14, 15 und dem Zahn 13 das Langzeitprovisorium tragen sollten. Nach Explantation der Implantate 12, 22 und 11 (Abb. 2) wurden provisorische Implantate (Bone Trust mini Implantat 2,3* 13 mm, Medical Instinct, Bovenden, Deutschland) in regio 11, 22 und 24 gesetzt (Abb. 3). Zahn 23 wurde entfernt und es konnte ein Bone Trust Implantat 4,0*14,5 mm (Medical Instinct, Bovenden, Deutschland)

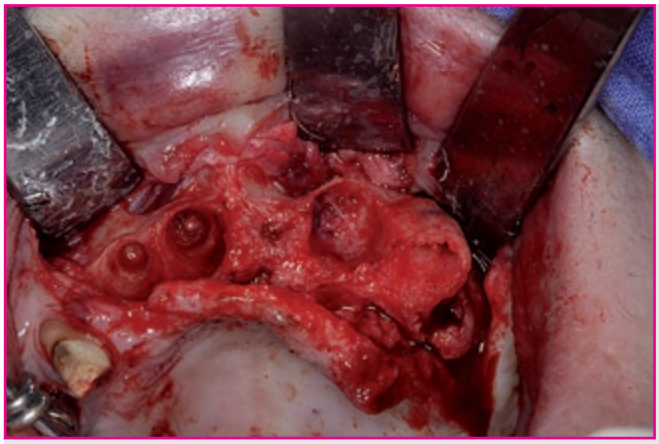

Abb. 2: Zustand nach Explantation der Implantate 12, 11 und 22.

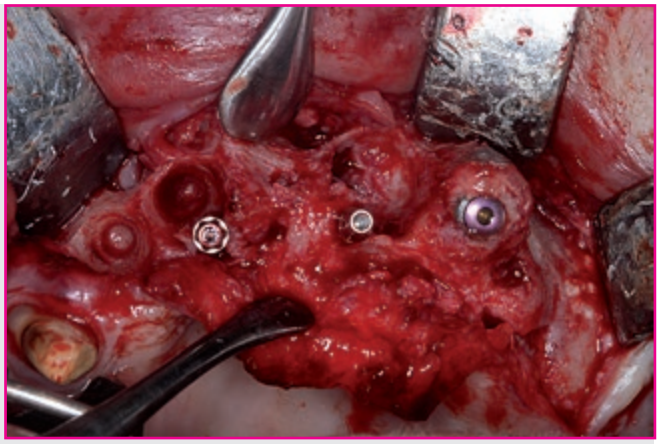

Abb. 3: Operativer Situs nach Insertion zweier provisorischer Implantate in regio 11 und 22 und Implantation eines definitiven Implantats in regio 23 und Augmentation mit autologem Knochen, der bei der Implantatbettpräparation gewonnen wurde.

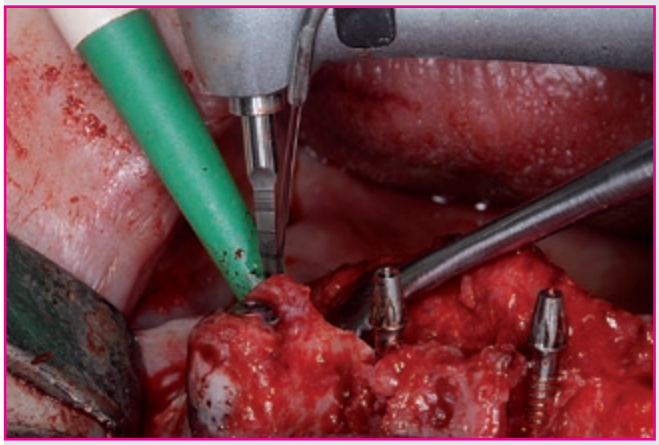

Abb. 4: Aufbereitung des Implantatbetts mit dem 1,3 mm Bohrer, nach bereits erfolgter Insertion zweier provisorischer Implantate.

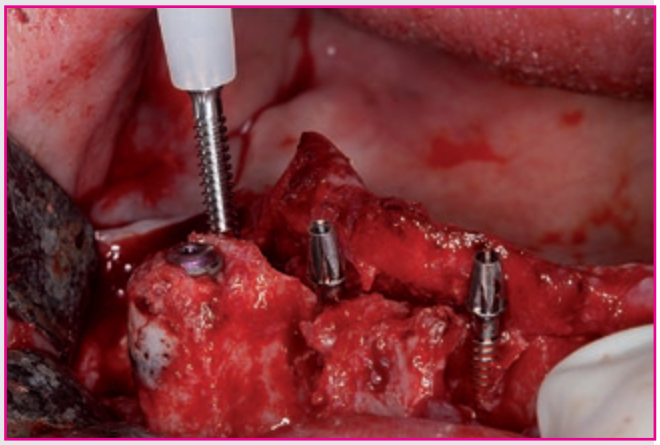

Abb. 5: Manuelle Insertion des provisorischen Bone Trust mini Implantats mit der Kunststoffeinbringhilfe.

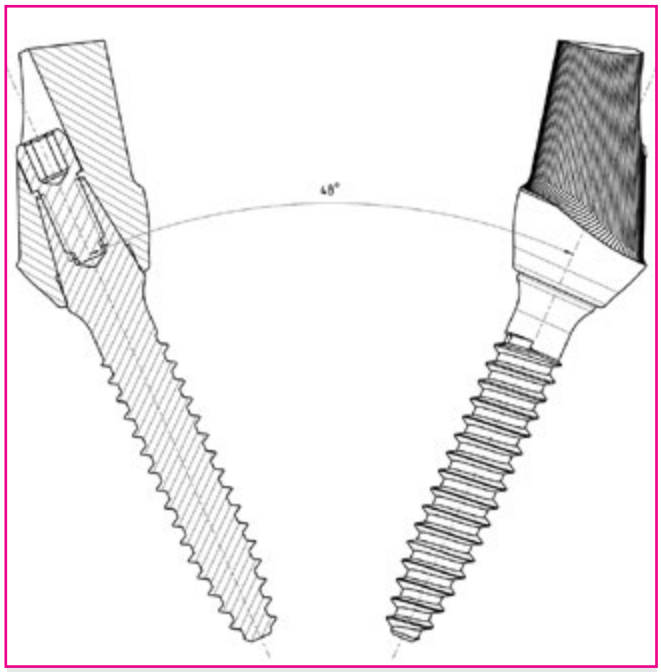

Abb. 6: Verschraubte, angulierte Abutments, mit denen eine Achsendivergenz der Implantate von bis zu 48° ausgeglichen werden kann.

inseriert werden. Nach Herstellung eines Kurzzeitprovisoriums und Abdrucknahme konnte vier Tage später das laborgefertigte Langzeitprovisorium eingegliedert werden (Abb. 7a-f).

Vorgehen

Für den Erfolg einer komplexen implantatprothetischen Rehabilitation, die eine Versorgung mit provisorischen Implantaten involviert, spielt die strategische Planung eine entscheidende Rolle. Das Provisorium kann rein zahngetragen bzw. rein implantatgetragen sein, genauso ist aber auch eine Hybridkonstruktion zwischen Zahn und Implantat möglich, um letztendlich eine quadranguläre Abstützung zu erreichen. Hierfür muss die Wertigkeit der Restbezahnung evaluiert werden. Insbesondere die parodontale Befunderhebung ist für die strategische Planung wichtig. Dazu können die Zähne in drei Kategorien eingeteilt werden: Zähne schlechter, mittlerer und guter Prognose. Zähne der letzten Kategorie können in das Langzeitprovisorium und in die prothetische Versorgung mit eingegliedert werden. Zähne mit fraglicher Prognose können lediglich als Halt für die Dauer des Langzeitprovisoriums genutzt werden. Bei der Planung ist darauf zu achten, dass die provisorischen Implantate nicht später die Position der definitiven Implantate behindern, sodass bereits hier die Verwendung einer Bohrschablone sinnvoll sein kann.

Unter Respektierung der anatomischen Gegebenheiten sollte versucht werden die provisorischen Implantate in der apikalen,

Abb. 7a: Vernähte, postoperative Situation.

Abb. 7b: Intraoperativ: Tiefziehfolie zur Anfertigung eines Kurzzeitprovisoriums.

Abb. 7c: Abdruckkäppchen.

Abb. 7d: Entsprechendes Meistermodell der Situation.

Abb. 7e: Laborgefertigtes Langzeitprovisorium.

Abb. 7f: Eingesetztes Langzeitprovisorium.

palatinalen bzw. lingualen Kortikalis zu verankern, um eine ausreichende Primärstabilität zu erzielen (Abb. 3). Diese sollte ca. 30 Ncm betragen, andererseits aufgrund des geringen Durchmessers auch nicht zu groß sein, da es sonst zu einer Fraktur des Implantats kommen kann. Es sollte ein Mindestabstand zum vorhandenen oder geplanten Implantat von mindestens 2,5 mm eingehalten werden, um Interferenzen bei der Osseointegration zu vermeiden.

Nach einer Vorbohrung mit einem 1,3 mm Bohrer kann das Implantat (Durchmesser 2,3 mm) zuerst manuell, anschließend mit dem Winkelstück inseriert werden (Abb. 4, 5). Die Schulter des Implantats sollte mit dem obersten Rand des Alveolarfortsatzes abschließen. Das Implantat ist in den Längen 11,5 und 13 mm verfügbar, kann aber beispielsweise mit der Micro Saw (DENTSPLY Implants, Mannheim, Deutschland) gekürzt werden. Nach dem Wundverschluss kann dann eine Abformung mit einem Polyether-Abformmaterial (Impregum 3M, Neuss, Deutschland) durchgeführt werden.

Um eine gemeinsame Einschubrichtung zu erreichen, die mitunter durch die eingeschränkten Insertionsmöglichkeiten bei

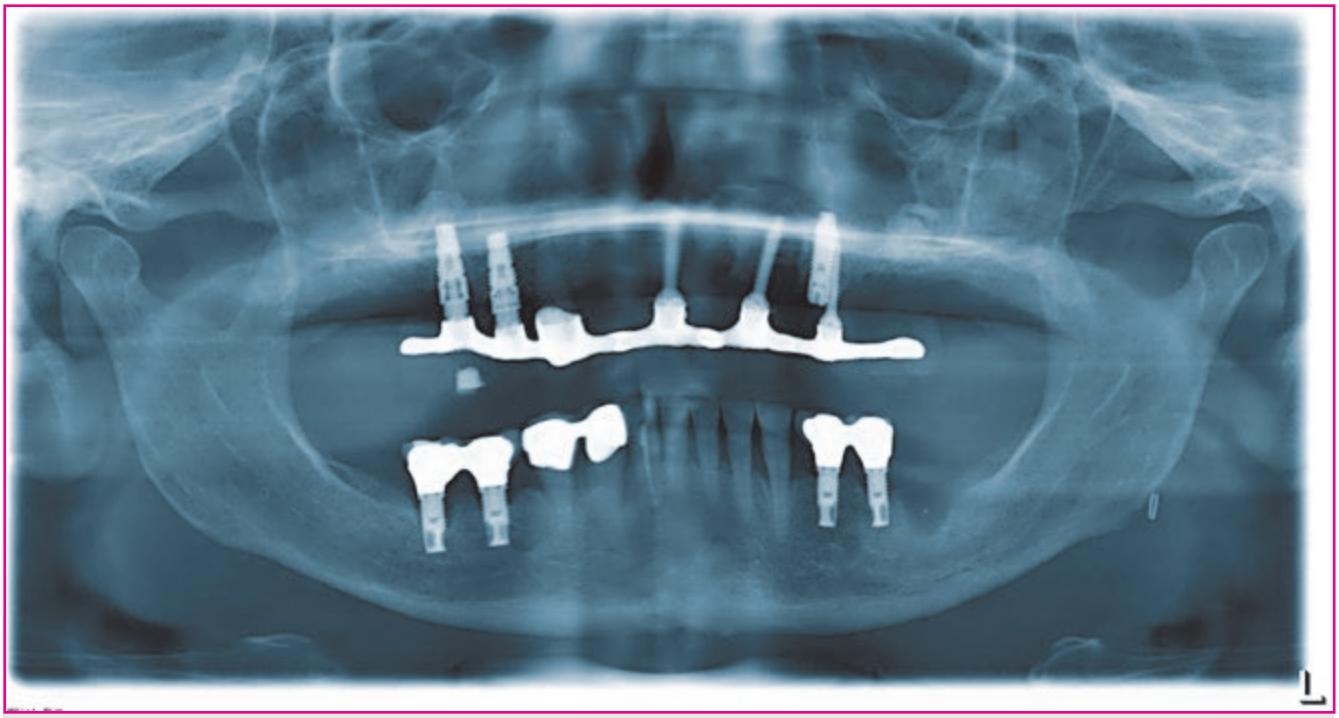

Abb. 8: Panoramaschichtaufnahme nach Insertion der provisorischen Implantate und Versorgung durch ein Langzeitprovisorium mit Metallgerüst.

kompromittierten Knochenverhältnissen schwierig zu erreichen sein kann, bietet das Bone Trust mini Implantat die Möglichkeit abgewinkelte Aufbauten zu verwenden (Abb. 6). Diese werden auf dem Implantat verschraubt.

Über eine Tiefziehfolie kann direkt intraoperativ ein Kurzzeitprovisorium angefertigt werden, welches als Übergangslösung bis zur Eingliederung des laborgefertigen Langzeitprovisoriums dient (Abb. 7b).

Das Langzeitprovisorium wird mit einem provisorischen Befestigungszement (Temp Bond, KerrHawe, Bioggio, Schweiz) zementiert und kann für den Augmentations- bzw. Implantationseingriff wieder entfernt werden.

Diskussion

Die Intention provisorischer Implantate ist, den neu aufgebauten Knochen zu schützen und eine störungsfreie Osseointegration der definitiven Implantate während der Heilungsphase zu gewährleisten. Gleichzeitig kann so für die gesamte Dauer der Behandlung ein ästhetischer, funktioneller und festsitzender provisorischer Zahnersatz eingegliedert werden.

Bereits in den 70er Jahren beschrieb Ledermann die erfolgreiche Sofortversorgung interforaminär gesetzter TPS-Implantate mit einem Steg [8]. Weitere Publikationen unter anderem von Schnitman und Brånemark bestätigten diese Ergebnisse [9, 10]. Albrektsson zeigte, dass eine hohe Primärstabilität und die Verhinderung von Mikrobewegungen wichtige Parameter für eine erfolgreiche Osseointegration sind [11]. Die erfolgreiche Sofortversorgung in der Unterkieferfront begründet sich zum einen dadurch, dass dort oft eine hohe Primärstabilität aufgrund der guten Knochenqualität erreicht werden kann, zum anderen dadurch, dass durch die Verblockung mit einem Steg Mikrobewegungen verhindert werden.

Die hohe Primärstabilität provisorischer Implantate wird, neben dem scharfen Gewinde und einer unterdimensionierten Aufbereitung, durch die kortikale Verankerung der Implantate erreicht. Die Verblockung erfolgt hier durch das Metallgerüst in dem laborgefertigten Langzeitprovisorium (Abb. 8). Keines der inserierten provisorischen Implantate zeigte bei dem drei Monate später erfolgten Augmentationseingriff eine Lockerung (Abb. 9). Durch den geringen Durchmesser können provisorische Implantate auch bei einem geringen Knochenangebot, wie es in diesem Fall vorlag, hilfreich sein, sodass auch schmale Spitzkämme ausgenutzt werden können.

Im weiteren bietet das Provisorium auch die Möglichkeit, durch Modifikationen genauere Informationen für die Erstellung der definitiven Prothetik zu erlangen oder die Ausformung des Emergenzprofils zu unterstützen [12]. Wenn die provisorischen Implantate nicht mehr benötigt werden können sie mit minimalem Aufwand, auch für den Patienten, wieder entfernt werden.

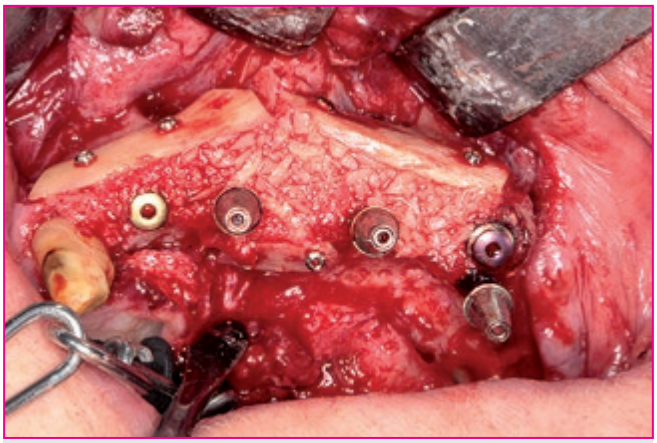

Abb. 9: 3D-Knochenaugmentation der Oberkieferfront unter Verwendung zweier bukkaler und eines palatinalen Knochenblocks und Füllung des entstandenen Raumes mit partikuliertem Knochen.

Fazit

Die provisorische Versorgung bei komplexen implantatprothetischen Fällen, welche eine Prothesenkarenz erfordern, stellt eine Herausforderung für den Behandler dar. Provisorische Implantate bieten die Möglichkeit den ästhetischen Ansprüchen der Patienten auch in der Heilungsphase gerecht zu werden und die Patienten mit hohem Komfort ästhetisch und funktionell zu versorgen. Grundlage für den klinischen Erfolg sind weiterhin genaue Kenntnisse über die Möglichkeiten und Grenzen der chirurgischen Techniken und der verwendeten Materialien. ■

Michael Berthold, Joachim Schmidt

Scan mich Literatur!

Dr. Michael Berthold

- *2005-2010 Studium der ZHK an der Universität Mainz*
- *2009 Studienaufenthalt an der Klinik für Zahnärztl. Chirurgie der Universität Basel, Schweiz*
- *2010 Staatsexamen und Approbation*
- *2011 Promotion*
- *2011-2012 Arbeit in freier Praxis*
- *Seit 2012 Weiterbildungsassistent für Oralchirurgie an der Privatzahnklinik Schloss Schellenstein*
- *info@dr-berthold.com*
- *www.implantologieklinik.de*

Dr. Joachim Schmidt

- *1978 Staatsexamen nach Studium der ZHK in Göttingen*
- *1979 Promotion*
- *1978 Ausbildung zum Oralchirurgen am Katharinen-Hospital Stuttgart*
- *1979-1981 Wissenschaftlicher Assistent an der ZMK-Klinik Münster*
- *Seit 1981 in eigener Praxis niedergelassen*
- *1989 und 1990 Lehrbeauftragter an der Privatuniversität Witten-Herdecke*
- *Seit dem 1. März 1994 Direktor der Privatzahnklinik Schloss Schellenstein*
- *September 2005, „Master of Oral Medicine in Implantology“, Universität Münster*
- *schmidt.oralchirurg@t-online.de*
- *www.implantologieklinik.de*