

Ästhetischen und funktionellen Ansprüchen auch in der Heilungsphase gerecht werden

Implantatprothetische Rehabilitation ausgedehnter Defekte unter Verwendung provisorischer Implantate

Implantatprothetische Rehabilitationen gehören heute zur Standardversorgung in der Zahnmedizin. In vielen Fällen liegen jedoch erhebliche Hart- und Weichgewebsdefekte vor, welche für den Behandler sowohl chirurgisch als auch prothetisch große Herausforderungen darstellen können.

Dazu eine Fallbeschreibung von Dr. Michael Berthold, Dr. Joachim Schmidt und ZA Elisabeth Schmidtmayer

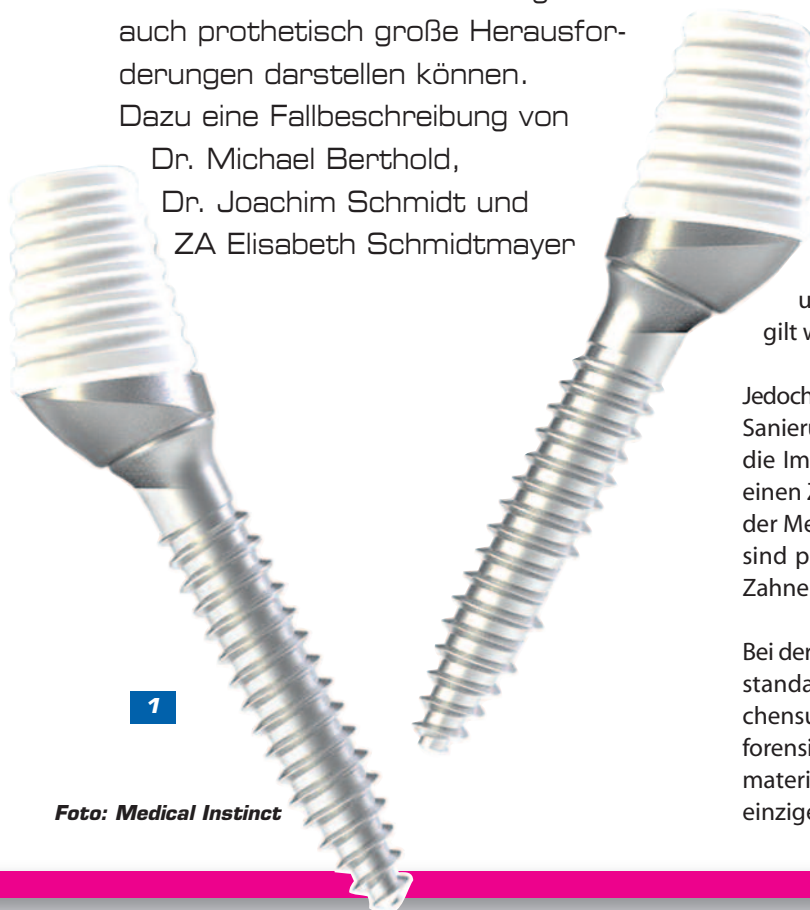

Foto: Medical Instinct

Einleitung

Im Sinne eines Backward planning müssen bereits zum Zeitpunkt der Augmentation die endgültige Kronenposition und -dimension bezüglich Ästhetik, Funktion und Phonetik so weit wie möglich festgelegt sein. Zur Optimierung einer funktionell-ästhetischen oralen Rehabilitation ist der Ersatz verlorengegangenen Knochengewebes anzustreben [1,2].

Sowohl während der Zeit der Wiederherstellung des Hart- und Weichgewebes als auch während der Einheilphase der Implantate ist eine störungsfreie Ossifikation des Augmentats beziehungsweise eine störungsfreie Osseointegration der Implantate unabdingbar [3]. Eine Belastung in Form von Druck durch einen schleimhautgetragenen Zahnersatz auf den augmentierten Bereich führt unvermeidlich zu Resorptionen und gegebenenfalls zum Transplantatverlust [3]. Gleiches gilt während der Einheilungsphase der Implantate [4,5].

Jedoch wird eine Prothesenkarenz, die sich von der präoperativen Sanierung über den Aufbau des Hart- und Weichgewebes und die Implantation bis hin zur prothetischen Versorgung über einen Zeitraum von mehr als einem Jahr erstrecken kann, von der Mehrzahl der Patienten nicht toleriert [6]. In diesen Fällen sind provisorische Implantate zur Verankerung temporären Zahnersatzes eine vielversprechende Alternative [7].

Bei der Wahl des Knochenmaterials haben wir uns für den Goldstandard entschieden. Autologer Knochen ist anderen Knochensubstituten in biologischer, immunologischer aber auch forensischer Hinsicht überlegen. Im Gegensatz zu anderen Biomaterialien handelt es sich bei autologem Knochen um das einzige zur Verfügung stehende aktive Transplantatmaterial,

welches sowohl osteoinduktive, osteokonduktive wie auch osteogenetische Eigenschaften aufweist [8,9,10].

Ein ausgedehnter Knochendefekt zieht immer auch ein Weichgewebsdefizit nach sich; um einen sicheren Wundverschluss nach einer Volumenvergrößerung durch hartgewebliche Augmentation gewährleisten zu können, ist eine Periostschlitzung essentiell. Daraus resultierend verschiebt sich die mukogingivale Grenze nach palatinal. Lin et al. konnten 2013 anhand einer Metaanalyse zeigen, dass ein Fehlen von keratinisierter Mukosa in gewisser Breite um enossale Implantate mit mehr Plaque, gingivaler Entzündung, Schleimhautrezessionen sowie Attachmentverlust verbunden ist [11]. Die chirurgische Freilegung des Implantats mittels Exzision oder Verdrängung ist somit auf Situationen mit ausreichendem Angebot an breiter, fixierter keratinisierter Gingiva beschränkt und nicht immer möglich [12,13,14].

In der folgenden Fallplanung wäre eine Freilegung der Implantate mithilfe der apikalen Verschiebetechnik standardmäßig vorgesehen, welche insbesondere im Oberkieferseitenzahnbereich die Methode der Wahl ist. Aufgrund anamnestischer Gegebenheiten waren wir in diesem Fall jedoch gezwungen, die Freilegung der Implantate mittels Verdrängung durchzuführen.

Nach erfolgter chirurgischer Therapie erfordert die implantatprothetische Versorgung abweichend von einer konventionellen zahnprothetischen Versorgung ein spezifisches Vorgehen. Für eine dauerhaft erfolgreiche Implantatprothetik ist ein spannungsfreier Sitz der Suprakonstruktion eine Grundvoraussetzung. Hierfür ist die exakte Übertragung der Implantatposition auf die Modellsituation obligat [15,16,17]. Eine Kombination verschiedener Abformtechniken hat sich bis dato als das beste Verfahren bewährt.

Bei implantatgestütztem Zahnersatz bedarf die Bestimmung der Kieferrelation eines von der konventionellen Methode abweichenden Vorgehens. In der Literatur wird häufig eine implantatverankerte Bissnahme empfohlen [18,19,20].

Fallbeschreibung

Die 60-jährige Patientin stellte sich mit gelockerten Implantaten in regio 12, 11, 22 und 37 in der Privatzahnklinik Schloss Schellenstein vor. Anamnestisch war bei der Patientin ein starker Tabakkonsum und ein Zustand nach Plattenepithelkarzinom im Mundboden links bekannt. Bei der Patientin wurden im Rahmen des Mundbodenkarzinoms eine Neck Dissection links und eine Defektversorgung mit einem Radialislappen durchgeführt. Dies erklärt die in der Panoramaschichtaufnahme sichtbare metall-dichte Verschattung in der jugulodigastrischen Region im Sinne einer Gefäßunterbindung.

Unter Berücksichtigung der erhobenen Befunde, nach Analyse der Modellsituation und einer Beratung der Patientin zu den Möglichkeiten und Grenzen der Behandlung wurde gemeinsam entschieden, die Implantate in regio 12, 11, 22 und 36 zu explantieren. Im Oberkiefer sollten nach augmentativen Maßnahmen

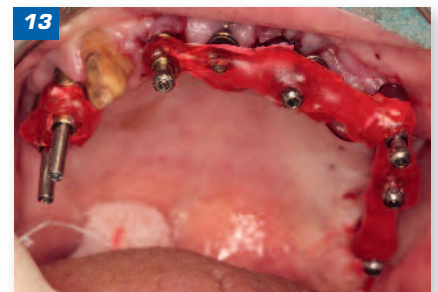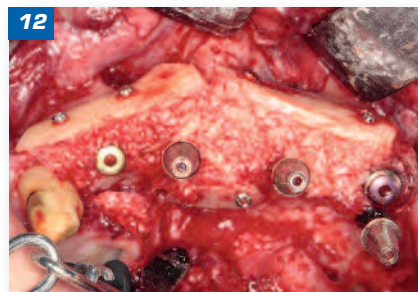
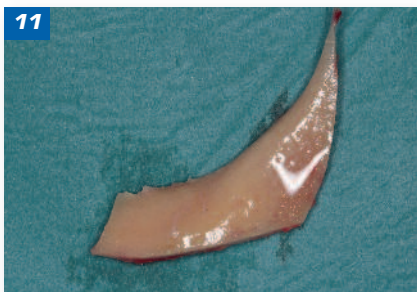
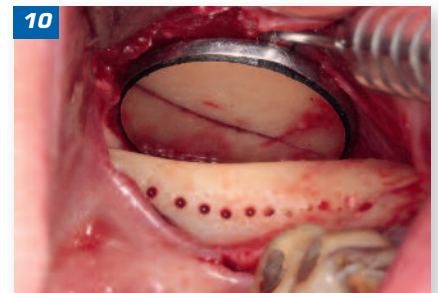
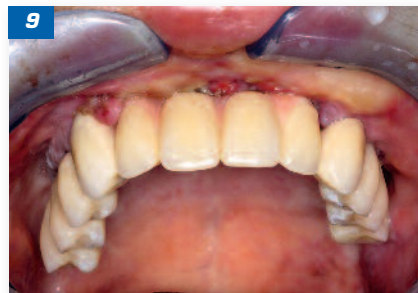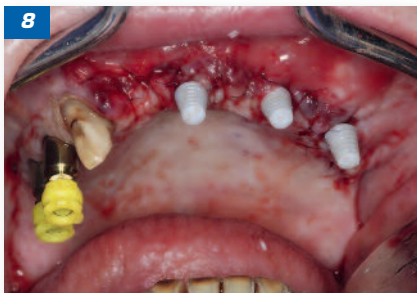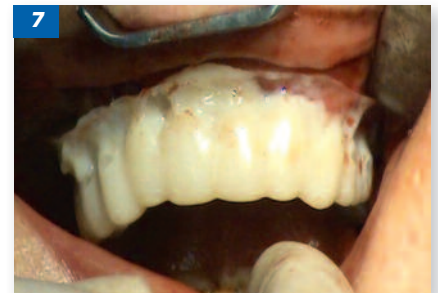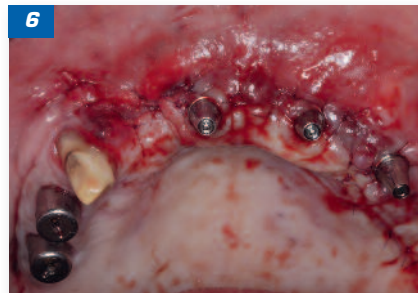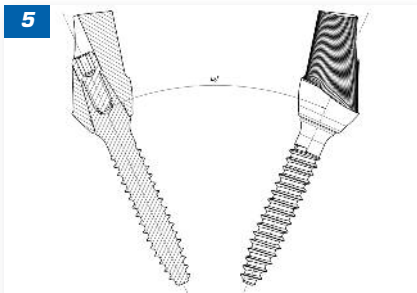
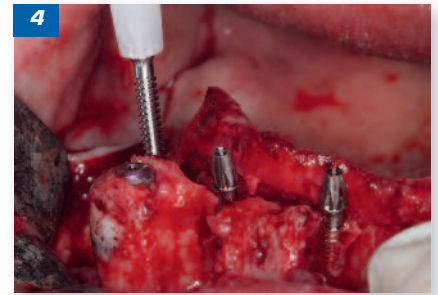
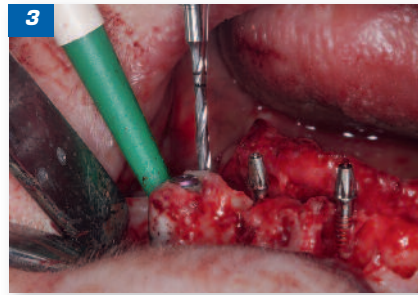
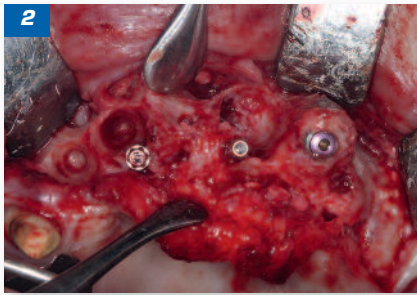
fünf Implantate (Regio 12, 21, 23, 25 und 27) und im Unterkiefer ein neues Implantat (Regio 37) gesetzt werden. Zunächst war die Versorgung des Oberkiefers angedacht. Um die Patientin auch für den Zeitraum der Behandlung ästhetisch zu versorgen, wurde geplant, provisorische Implantate zu setzen, die zusammen mit den Implantaten in regio 14, 15 und dem Zahn 13 das Langzeitprovisorium tragen sollen. Nach Explantation der Implantate 12, 22 und 11 wurden als provisorische Implantate *BoneTrust*-Mini-Implantate 2,3 x 13 Millimeter (mm) (Medical Instinct, Bovenenden/Deutschland) in regio 11, 22 und 24 gesetzt (**Abb. 2**). Zahn 23 wurde entfernt, und es konnte ein *Bone Trust*-Implantat 4,0 x 14, 5 mm inseriert werden (**Abb. 2**). Nach Herstellung eines Kurzzeitprovisoriums und Abdrucknahme konnte vier Tage später das laborgefertigte Langzeitprovisorium eingegliedert werden (**Abb. 6, 7, 8, 9**).

Nach acht Wochen erfolgten bei der Patientin im Sinne der Schalenteknik multiple Augmentationen in verschiedenen Bereichen des Ober- und Unterkiefers mit linksseitiger Sinusbodenelevation. Die Knochentransplantate wurden aus dem retromolaren Bereich links entnommen. Simultan konnte im Oberkiefer in regio 12 ein Implantat 4,0 x 13 mm gesetzt werden und im Unterkiefer in regio 37 ein Implantat 3,4 x 10 mm (Medical Instinct). Für einen spannungsfreien Wundverschluss wurde eine Periostschlitzung durchgeführt (**Abb. 10, 11, 12**). Drei Monate später wurden Implantate 4,0 x 11,5 mm in regio 21, 25, 27 in einen gut regenerierten Knochen nachgesetzt. Wiederum drei Monate später erfolgte die Freilegung in regio 12, 21, 23, 25, 27, 37 mittels Verdrängung. Am selben Tag erfolgte die offene verblockte Abformung (**Abb. 13, 14**). Zwei Wochen später wurde eine Ästhetikanprobe durchgeführt. Wiederum zwei Wochen darauf erfolgte die Entfernung der provisorischen Implantate (**Abb. 15, 16**) und die Eingliederung des definitiven Zahnersatzes (**Abb. 17, 18**).

Vorgehen

Unter Respektierung der anatomischen Gegebenheiten sollte versucht werden, die provisorischen Implantate entweder in der apikalen oder palatinalen beziehungsweise linguale Kortikalis zu verankern, um eine ausreichende Primärstabilität zu erzielen (**Abb. 2**). Diese sollte ca. 30 Newtonzentimeter (Ncm) betragen, andererseits aufgrund des geringen Durchmessers auch nicht zu groß sein, da es sonst zu einer Fraktur des Implantats kommen kann. Es sollte ein Mindestabstand zum vorhandenen oder geplanten Implantat von mindestens 2,5 mm eingehalten werden, um Interferenzen bei der Osseointegration zu vermeiden.

Nach einer Vorbohrung mit einem 1,3-mm-Bohrer kann das Implantat (Durchmesser 2,3 mm) zuerst manuell, anschließend mit dem Winkelstück inseriert werden (**Abb. 3, 4**). Die Schulter des Implantats sollte mit dem obersten Rand des Alveolarfortsatzes abschließen. Das Implantat ist in den Längen 11,5 und 13 mm verfügbar, kann aber beispielsweise mit der Micro Saw gekürzt werden. Nach dem Wundverschluss (**Abb. 6**) kann dann eine Abformung mit einem Polyether-Abformmaterial (*Impregum*, 3M Neuss/Deutschland) durchgeführt werden.

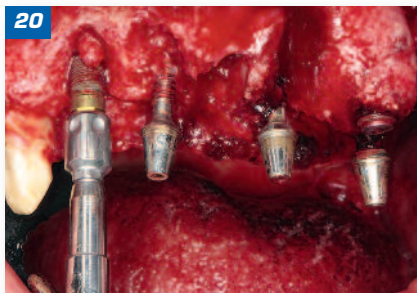
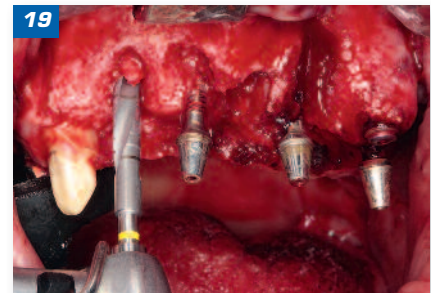
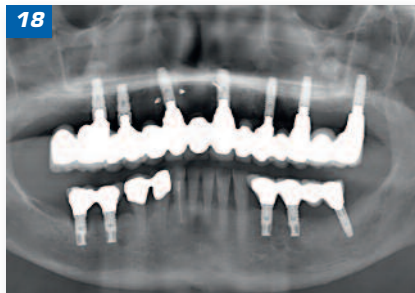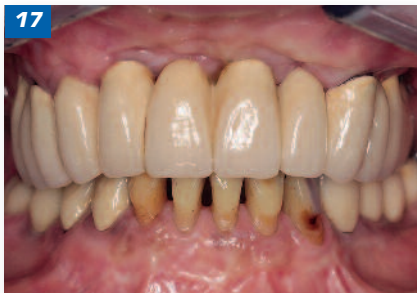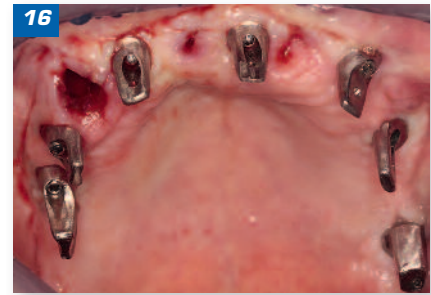
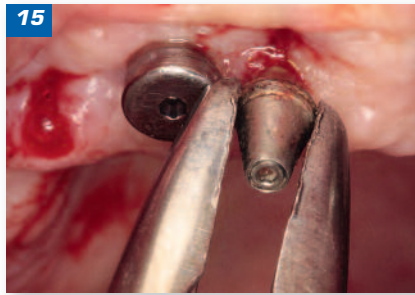
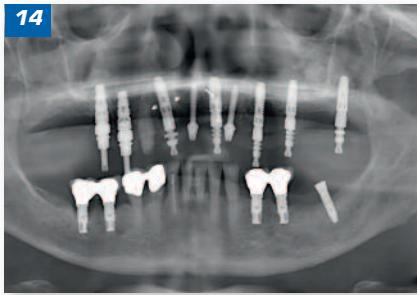


Um eine gemeinsame Einschubrichtung zu erreichen, die mitunter durch die eingeschränkten Insertionsmöglichkeiten bei kompromittierten Knochenverhältnissen schwierig zu erreichen sein kann, bietet das *BoneTrust*-Mini-Implantat die Möglichkeit, abgewinkelte Aufbauten zu verwenden (**Abb. 5**). Diese werden auf dem Implantat verschraubt und können eine Divergenz von bis zu 48° ausgleichen. Über eine Tiefziehfolie kann direkt intraoperativ ein Kurzzeitprovisorium angefertigt werden, welches als Übergangslösung bis zur Eingliederung des laborgefertigten Langzeitprovisoriums dient (**Abb. 7**). Das metallverstärkte Langzeitprovisorium wird mit einem provisorischen Befestigungszement (*TempBond*, KerrHawe, Bioggio/Schweiz) zementiert und kann für den Augmentations- beziehungsweise Implantationseingriff wieder entfernt werden.

Wenn die provisorischen Implantate nicht mehr benötigt werden, können sie mit minimalem Aufwand – auch für den

Patienten – wieder entfernt werden (**Abb. 15, 16**). Dabei kann wie in diesem Fall die Luer verwendet oder eine Ratsche zur Hilfe genommen werden. Simon et al. untersuchten das Explantationsdrehmoment. Er hat 26 provisorische Implantate mit einem Explantationsdrehmoment zwischen 10,5 und 22,9 Ncm komplikationslos explantiert, während fünf provisorische Implantate mit einem Explantationsdrehmoment zwischen 27,1 und 35,4 Ncm auf Knochenniveau frakturiert sind. Er zeigte, dass das Explantationsdrehmoment mit der Zeit zunimmt, weil die provisorischen Implantate eine gewisse Osseointegration zeigten. Das Explantationsdrehmoment war im Oberkiefer geringer als im Unterkiefer [21]. Aufgrund der Gefahr einer Implantatfraktur empfehlen Ohkubo et al. eine maximale Tragdauer der Implantate von einem Jahr [22].

Bei der Patientin lagen horizontale, vertikale und die Kombination beider Defekte vor. Bei „3-D-Rekonstruktionen“ mit der Schalen-



technik findet eine Kombination aus dünnen kortikalen Knochenblöcken und partikulierten Knochen statt [23, 24]. Hierfür werden Blöcke aus dem retromolaren Bereich mit der Micro Saw entnommen und in zwei ein Millimeter dicke kortikale Scheiben mit einem Safescraper ausgedünnt. Ein Millimeter dicke Blöcke bieten ausreichende Stabilität bei gleichzeitig maximaler Gewinnung partikulierten Knochens. Die ausgedünnten Blöcke werden über Osteosyntheseschrauben fixiert und bilden eine Verschalung des Defekts. Der verbleibende Defekt wird mit partikuliertem Knochen aufgefüllt (Abb. 10, 11, 12).

Falls ein Implantat innerhalb der vorhandenen Knochenkontur gesetzt werden kann, ist ein einzeitiges Vorgehen möglich. Andernfalls ist eine Nachimplantation nach drei bis vier Monaten zu empfehlen. Die Aufbereitung des Implantatbetts erfolgt im ersten Schritt mit einer 2,0-mm-Pilotbohrung, anschließend erfolgt eine Erweiterung auf den gewünschten Implantatdurchmesser. Falls notwendig, kön-

Bildlegende

- Abb. 1:** BoneTrust-Mini-Implantat
- Abb. 2:** Operativer Situs nach Insertion dreier provisorischer Implantate in regio 11 und 22 und Implantation eines definitiven Implantats in regio 23 und Augmentation mit autologem Knochen, der bei der Implantatbettpräparation gewonnen wurde.
- Abb. 3:** Aufbereitung des Implantatbetts mit dem 1,3-mm-Bohrer, nach bereits erfolgter Insertion zweier provisorischer Implantate.
- Abb. 4:** Manuelle Insertion des provisorischen BoneTrust-mini-Implantats mit der Kunststoffeintragshilfe
- Abb. 5:** Verschraubte angulierte Abutments, mit denen eine Achsen-divergenz der Implantate von bis zu 48° ausgeglichen werden kann.
- Abb. 6:** Vernähte postoperative Situation
- Abb. 7:** Intraoperativ: Tiefziehfolie zur Anfertigung eines Kurzzeit-provisoriums
- Abb. 8:** Abdruckkappchen
- Abb. 9:** Eingesetztes Langzeitprovisorium
- Abb. 10:** Retromolare Knochenentnahme
- Abb. 11:** Retromolar entnommener Knochenblock
- Abb. 12:** 3-D-Knochenaugmentation der Oberkieferfront unter Verwendung zweier bukkaler und eines palatinalen Knochenblocks und Füllung des entstandenen Raumes mit partikuliertem Knochen
- Abb. 13:** Offene verblockte Abformmethode
- Abb. 14:** Orthopantomogramm zur Kontrolle der richtigen Position der Abformpfosten
- Abb. 15:** Einfache Entfernung der provisorischen Implantate mit der Luer
- Abb. 16:** Zustand nach Entfernung aller provisorischen Implantate und des Zahns 13
- Abb. 17:** Zustand ein Jahr nach Eingliederung des definitiven Zahnersatzes
- Abb. 18:** Orthopantomogramm ein Jahr nach Abschluss der Behandlung
- Abb. 19:** Finalbohrung mit dem 3,1-mm-Bohrer
- Abb. 20:** Einbringung des Implantats mit dem Winkelstück

nen abschließend eine Crestalbohrung und eine Gewindefschneidung erfolgen. Das Implantat kann mit dem Winkelstück oder der Ratsche eingebracht werden (**Abb. 19, 20**).

Es erfolgte nach Implantation eine dreimonatige geschlossene Einheilzeit. Im Zuge der augmentativen und implantologischen Maßnahmen ist eine Verlagerung der mukogingivalen Grenze in palatinale Richtung die Konsequenz der notwendigen Periostschlitzung, sodass anschließend im Rahmen der Freilegung wiederum eine Rückverlagerung vorgenommen werden muss. Im Oberkiefer bietet sich hierfür ein apikaler Verschiebelappen an.

Die initiale Inzision verläuft so, dass ein Saum von fünf bis sechs Millimeter keratinisierte Gingiva entsteht, wobei im Falle von Nachbarzähnen sich diese Breite an der vorliegenden Gingiva orientiert. Zur Verlagerung des Lappens sind zwei Entlastungsinzisionen notwendig, die möglichst parallel ins Vestibulum führen [25]. Es ist strikt auf eine supraperiostale Präparation zu achten. Die Denudation von Knochen würde zu unnötigem Knochenverlust und Infektionsgefahr führen, da der aufgebaute Knochen noch nicht so weit regeneriert ist [26]. Auch eine Perforation des Mukosallappens ist aufgrund der daraus resultierenden verschlechterten Durchblutung zu vermeiden.

Die teilschichtige Präparation erfolgt über die mukogingivale Grenze hinaus, um eine apikale Verschiebung zu ermöglichen. Die Gewebesubstanz über den Implantaten wird zum Aufbau der approximalen Papillen verwendet. Im Anschluss an die Fixation des Lappens in der nach vestibulär versetzten Position sollten zusätzlich im Vestibulum periostfixierte horizontale Matratzennähte die neu geschaffene, fixierte Gingiva gegen Bewegungen der Mukosa sichern und die Bildung eines Hämatoms zwischen Lappen und Periost verhindern.

Um einen spannungsfreien Sitz der Suprakonstruktion zu erreichen, hat sich eine Kombination offener und geschlossener Abformtechniken als das beste Verfahren bewährt. Es erfolgt erst eine Repositionsabformung im Sinne einer Pick-up-Technik mithilfe eines konfektionierten Löffels. Anschließend werden laborseitig die Abdruckpfosten auf den Implantaten mit Autopolymerisat (*Pattern Resin LS*, GC Europe N.V., Leuven) miteinander verbunden, dabei werden vorhandene Zähne und provisorische Implantate umgangen. Der Zahntechniker muss hierbei die Möglichkeit des Lösens des Splints überprüfen.

Mit einer Separierscheibe werden nun einzelne Segmente erstellt. Zudem wird ein individueller Löffel für eine offene Abformung erstellt. Die im Mund eingebrachten Segmentanteile werden über ein Autopolymerisat verbunden. Die auftretenden Schrumpfungsprozesse des Autopolymerisats sind durch die lediglich ein Millimeter breiten Spalten so gering, dass sie klinisch keine Rolle spielen. Die richtige Position der Abformpfosten sollte zusätzlich radiologisch überprüft werden (**Abb. 14**). Der aus der offenen verblockten Abformmethode resultierende Abdruck gibt eine höchst präzise dreidimensionale räumliche Position der Implantate wieder.

Zur Bestimmung der Kieferrelation wurde nach dem Konzept von Pape et al. im Rahmen der Repositionsabformung eine orientierende Bissnahme vorgenommen. Hierfür wurden auf die Abformpfosten Transfer Caps aufgebracht. Mit *Futur D Fast* (Kettenbach, Eschenburg/ Deutschland) wurde eine Bissnahme durchgeführt. Die Transfer Caps verbleiben dabei im Silikon und bilden einen Splint. Anhand dieser Bissnahme und der bereits über das Langzeitprovisorium annähernd bestimmten vertikalen und horizontalen Kieferrelation stellte der Zahntechniker einen verschraubten Bissnahmeträger mit Dreipunktstützung her, der klinisch eine stark vereinfachte zentrische Bissnahme ermöglicht.

ZA Elisabeth Schmidtmayer

- ▶ 2006-2011 Studium der ZHK an der Universität Witten/Herdecke
 - ▶ 2009 Curriculum im Bereich Implantologie (DSGI)
 - ▶ 2010 Curriculum im Bereich Endodontie (DSGE)
 - ▶ 2011 Staatsexamen
 - ▶ 2012-2013 Arbeit in freier Praxis
 - ▶ seit 2013 Weiterbildungsassistent für Oralchirurgie an der Privatzahnklinik Schloss Schellenstein
- www.implantologieklinik.de
elisabeth.schmidtmayer@yahoo.de



Diskussion

Für den Erfolg einer komplexen implantatprothetischen Rehabilitation, die die Versorgung mit provisorischen Implantaten beinhaltet, spielt die strategische Planung eine entscheidende Rolle. Das Provisorium kann rein zahngetragen beziehungsweise rein implantatgetragen sein; genauso ist aber auch eine Hybridkonstruktion zwischen Zahn und Implantat möglich, um letztlich eine quadranguläre Abstützung zu erreichen. Hierfür muss die Wertigkeit der Restbezaugung evaluiert werden. Insbesondere die parodontale Befunderhebung ist für die strategische Planung wichtig.

Dazu können die Zähne in drei Kategorien eingeteilt werden: Zähne mit schlechter, mittlerer oder guter Prognose. Zähne der letzten Kategorie können in das Langzeitprovisorium und in die prothetische Versorgung mit eingegliedert werden. Zähne mit fraglicher Prognose können lediglich als Halt für die Dauer des Langzeitprovisoriums genutzt werden. Bei der Planung ist darauf zu achten, dass die provisorischen Implantate nicht später die Position der definitiven Implantate behindern, sodass bereits hier die Verwendung einer Bohrschablone sinnvoll sein kann.

Die Intention provisorischer Implantate ist, den neu aufgebauten Knochen zu schützen und eine störungsfreie Osseointegration der definitiven Implantate während der Heilungsphase sicherzustellen. Gleichzeitig kann so für die gesamte Dauer der Behandlung ein ästhetischer, funktioneller und festsitzender provisorischer Zahnersatz eingegliedert werden.

Es ist bekannt, dass eine funktionelle Sofortbelastung von Implantaten bei Verblockung sehr erfolgreich ist [27,28]. Eine quadranguläre Abstützung eines festsitzenden laborgefertigten Provisoriums allein über Implantate oder in Kombination mit Zähnen ermöglicht eine ästhetisch und funktionell suffiziente Versorgung während dieses Zeitraums. In dem hier dargestellten Fall fand die Anwendung des provisorischen *BoneTrust*-Mini-Implantats (medical instinct) statt (**Abb. 1**).

Bereits in den 70er Jahren beschrieb Ledermann die erfolgreiche Sofortversorgung interforaminär gesetzter TPS-Implantate mit einem Steg [28]. Weitere Publikationen, unter anderem von Schnitman und Branemark, bestätigten diese Ergebnisse [29,30]. Albrektsson zeigte, dass eine hohe Primärstabilität und die Verhinderung von Mikrobewegungen wichtige Parameter für eine erfolgreiche Osseointegration sind [31]. Die erfolgreiche Sofortversorgung in der Unterkieferfront begründet sich zum einen dadurch, dass dort oft eine hohe Primärstabilität aufgrund der guten Knochenqualität erreicht werden kann, zum anderen dadurch, dass durch die Verblockung mit einem Steg Mikrobewegungen verhindert werden.

Die hohe Primärstabilität provisorischer Implantate wird, neben dem scharfen Gewinde, durch eine unterdimensionierte Aufbereitung erreicht. Die Verblockung erfolgt hier durch das Metallgerüst in dem laborgefertigten Langzeitprovisorium (**Abb. 9**). Keines der inserierten provisorischen Implantate zeigte bei dem drei Monate später erfolgten Augmentationseingriff eine Lockerung (**Abb. 12**). Durch den geringen Durchmesser können provisorische Implantate auch bei einem geringen Knochenangebot – wie es in diesem Fall vorlag – hilfreich sein, sodass auch schmale Spitzkämme ausgenutzt werden können.

Zudem beinhaltet eine derartige provisorische Versorgung erheblichen diagnostischen Charakter. Eine Umsetzung der angestrebten Bisslage und ästhetischen Parameter ist bereits während der chirurgischen Behandlungsphase möglich und erleichtert die definitive prothetische Versorgung. Ein Duplikat stellt eine optimale Bohrschablone dar [32,33].

Ein auf natürliche Weise im Körper vorkommendes autogenes Transplantat mit hoher osteogenetischen Potenz ist die Crista iliaca. Die Crista iliaca besteht zum großen Teil aus Spongiosa und hat somit über die hohe Anzahl an Osteoblasten und Wachstumsfaktoren im spongiösen Bereich ein hohes Revaskularisations- und Regenerationspotenzial [34,35,36,37]. Aber sie bietet aufgrund fehlender Knochendichte keine ideale Voraussetzung für die Osseointegration von Implantaten. Nach vier Monaten Einheilung zeigt sich eine D4-Knochenqualität. Innerhalb von mindestens zwei Jahren gleicht sich die Qualität mehr und mehr durch funktionelle und genetische Faktoren an die Empfängerstelle an. Die Versorgung der Implantate erfolgt jedoch früher.

Bei der Wahl der Entnahmestelle würde demnach die Mandibula mit der geringsten Resorptionsrate aufgrund der hohen Knochendichte überzeugen [38]. Aber Transplantatzellen, die von

Dr. Joachim Schmidt

- ▶ 1978 Staatsexamen nach Studium der ZHK in Göttingen
 - ▶ 1979 Promotion
 - ▶ 1978 Ausbildung zum Oralchirurgen am Katharinen-Hospital Stuttgart
 - ▶ 1979-1981 Wissenschaftlicher Assistent an der ZMK-Klinik Münster
 - ▶ seit 1981 in eigener Praxis niedergelassen
 - ▶ 1989 und 1990 Lehrbeauftragter an der Privatuniversität Witten-Herdecke
 - ▶ seit dem 1. März 1994 Direktor der Privatzahnklinik Schloss Schellenstein
 - ▶ September 2005 „Master of Oral Medicine in Implantology“, Universität Münster
- www.implantologieklinik.de
schmidt.oralchirurg@t-online.de



ihrem Gefäßanschluss getrennt werden, überleben nur bis zu vier Tage ohne Gefäßanschluss, bei erhöhter Dichte eines Transplantats ist somit ein erhöhtes Absterben von Zellen der Fall [39]. Dies unterstreicht die Bedeutung der raschen Revaskularisation. Blutgefäße aus dem Periost und den Weichgeweben spielen eine überlebenswichtige Rolle. Eine Abdeckung mit einer Membran ist eine zusätzliche Unterbindung der Revaskularisation und wird somit auch in diesem Konzept nicht verwendet [40]. Kortikaler Knochen muss erst resorbiert werden, spongiöser Knochen kann sofort revaskularisiert werden [41]. Mit partikuliertem kortikalem Knochen lassen sich eine rasche Durchblutung und eine Erhöhung der reaktiven Oberfläche für eine maximale Osteoblastenanlagerung erreichen. Daraus resultiert eine höhere und schnellere Regenerationsqualität des Augmentats [37,42]. Eine gleichzeitige erforderliche Ruhe des Transplantats wird durch die Verschalung mithilfe der ausgedünnten kortikalen Knochenscheiben erreicht.

Im Zuge der augmentativen und implantologischen Maßnahmen ist eine Verlagerung der mukogingivalen Grenze nach palatinal die Konsequenz aus der notwendigen Periostschlitzung. Vence beschrieb den aus der Parodontologie kommenden apikalen Verschiebelappen 1992 erstmals als Methode zur Korrektur fehlender keratinisierter Mukosa und eines abgeflachten Vestibulums bei der Freilegung von Implantaten [43]. Die Möglichkeiten zur Korrektur eines Volumendefizits sind mithilfe eines apikalen Verschiebelappens äußerst limitiert. Falls dies notwendig ist, bietet sich die Kombination eines apikalen Verschiebelappens mit freien Bindegewebestransplantaten an.

Bei der Patientin musste im Rahmen der vorherigen Eingriffe eine verzögerte Wundheilung festgestellt werden. Trotz intensiver Gespräche konnte der Tabakkonsum von der Patientin nicht reduziert werden, sodass wir uns dazu entschieden, die Freilegung minimal-invasiv durch Verdrängung vorzunehmen. Es war uns möglich, bei allen Implantaten einen zwei bis drei Millimeter breiten Saum an befestigter Gingiva zu erreichen, dies bedeutet, dass die Grundlage für eine periimplantäre Stabilität seitens des Weichgewebes gegeben ist. Dennoch muss bei kritischer Betrachtung eingestanden werden, dass die rote Ästhetik

mithilfe eines apikalen Verschiebelappens in Kombination mit einem Bindegewebsstransplantat im Frontzahnbereich sicherlich zu einem besseren Ergebnis geführt hätte.

Bei starkem Nikotinkonsum sollte grundsätzlich auf die Anwendung von xenogenen Knochenersatzmaterialien und Membrantechniken möglichst verzichtet werden, da infolge der reduzierten Vaskularisation häufiger mit Wundheilungskomplikationen und somit Verlusten der augmentierten Areale zu rechnen ist. Erschwerend kommt bei der Patientin die allgemein reduzierte körpereigene Abwehr hinzu aufgrund der Vorbehandlung im Rahmen des Mundbodenkarzinoms. Es empfiehlt sich, nach einem weichgeweblichen Eingriff, je nach Ausmaß, nach zwei bis vier Wochen mit der Abdrucknahme zu beginnen. Bei dieser Patientin konnten die einzelnen Behandlungsschritte nur in Intubationsnarkose vorgenommen werden, sodass wir uns dazu entschieden haben, die Abdrucknahme in der selbigen Sitzung vorzunehmen.

Bei der definitiven prothetischen Versorgung wurde das Konzept von Pape et al. [44] angewandt, um ein sicheres und vorhersehbares Ergebnis zu erreichen. Der primäre Wunsch der Patientin war eine festsitzende Brückenkonstruktion. Im Sinne eines Backward planning wurden bereits zum Zeitpunkt der Augmentation die endgültige Kronenposition und -dimension bezüglich Ästhetik, Funktion und Phonetik so weit wie möglich festgelegt, sodass im Zuge der Implantation die prothetisch ideale Implantatposition umsetzbar war.

Derartige erhebliche Strukturverluste an Hart- und Weichgewebe in toto über augmentative Maßnahmen zu kompensieren, ist nicht immer möglich und muss mit dem Patienten ausführlich besprochen werden; oftmals führt eine herausnehmbare stegretinierte Brückenkonstruktion zu einem ästhetisch und funktionell besseren Ergebnis. Das Konzept nach Pape et al. ermöglicht eine letztendliche Entscheidungsfindung des Patienten bei der Ästhetikanprobe, sodass ihm äußerst realitätsnah die Vor- und Nachteile erläutert werden können.

Ein Zahn kann minimale Ungenauigkeiten des Zahnersatzes aufgrund der natürlichen Beweglichkeit spannungsfrei tolerieren. Ein osseointegriertes Implantat ermöglicht dies nicht. Supra-

strukturen, die nicht spannungsfrei auf den osseointegrierten Implantaten aufsitzen, führen zu biologischen Komplikationen, wie beispielsweise Schmerzen, Spannungen, marginalem Knochenverlust und Verlust der Osseointegration [17].

Eine absolut präzise Umsetzung der Implantatposition auf das Meistermodell ist somit obligat. Dies kann durch das hier beschriebene Konzept erreicht werden. Diese Notwendigkeit potenziert sich mit zunehmender Anzahl der Implantate, Ausdehnung der Konstruktion und Wahl einer primären Verblockung der Implantate. Bei komplexen Versorgungen ist eine vertikal oder horizontal verschraubte Suprakonstruktion anzuraten, um kleine Reparaturen oder eine effektive Implantatreinigung zu gewährleisten.

Eine weitere Feinadjustierung des Bisses war in diesem Fall nicht notwendig, aber hätte sich im Rahmen der Ästhetikanprobe realisieren lassen. Bei Patienten mit craniomandibulären Dysfunktionen kann zusätzlich ein verschraubtes Pfeilwinkelregistrator angewandt werden. Dieses liefert dem Behandler wie auch dem Zahntechniker zusätzliche Sicherheit, dem Patienten eine funktionell physiologische Bisslage ermöglichen.

Fazit

Grundlage für eine erfolgreiche implantatprothetische Versorgung von ausgedehnten Defekten ist ein von Anfang bis zum Ende stehendes Konzept, das die spezifischen Anforderungen im prothetischen und chirurgischen Bereich erfüllt. Die provisorische Versorgung legt dafür einen wesentlichen Grundstein. Provisorische Implantate bieten die Möglichkeit, den ästhetischen und funktionellen Ansprüchen der Patienten auch in der Heilungsphase gerecht zu werden. Gleichzeitig bietet eine Versorgung mit provisorischen Implantaten beste Voraussetzungen, zu einem chirurgisch und prothetisch voraussagbaren und somit planbaren Ergebnis zu kommen.

Bei der Rekonstruktion eines hartgeweblichen Defekts können durch Anwendung der Schalenteknik die Vorteile der mandibulären Transplantate genutzt und gleichzeitig die Nachteile einer schlechteren Regeneration im Gegensatz zu autologem Knochen aus der Crista iliaca eliminiert werden. Zudem können dem Patienten die mit einer Beckenkammektomie verbundenen körperlichen Einschränkungen erspart werden. Prinzipiell sind mandibuläre Transplantate revascularisationsresistenter, weisen jedoch eine exzellente Knochenqualität und Knochendichte auf.

Nach umfassender Augmentation ist ein Weichgewebsmanagement zur Schaffung stabiler periimplantärer Verhältnisse obligat. Die implantatprothetische Versorgung erfordert abweichend zu zahnprothetischen Versorgungen spezifische Methodiken, deren Wichtigkeit für eine erfolgreiche Fertigstellung insbesondere in umfassenden Fällen berücksichtigt werden muss. ■

Das Literaturverzeichnis kann unter leserservice@dzw.de angefordert oder als PDF im E-Paper unter www.dzw.de heruntergeladen werden.

Dr. Michael Berthold

- ▶ 2005-2010 Studium der ZHK an der Universität Mainz
- ▶ 2009 Studienaufenthalt an der Klinik für Zahnärztl. Chirurgie der Universität Basel, Schweiz
- ▶ 2010 Staatsexamen und Approbation
- ▶ 2011 Promotion
- ▶ 2011-2012 Arbeit in freier Praxis
- ▶ seit 2012 Weiterbildungsassistent für Oralchirurgie an der Privatzahnklinik Schloss Schellenstein

www.implantologieklinik.de
info@dr-berthold.com

